

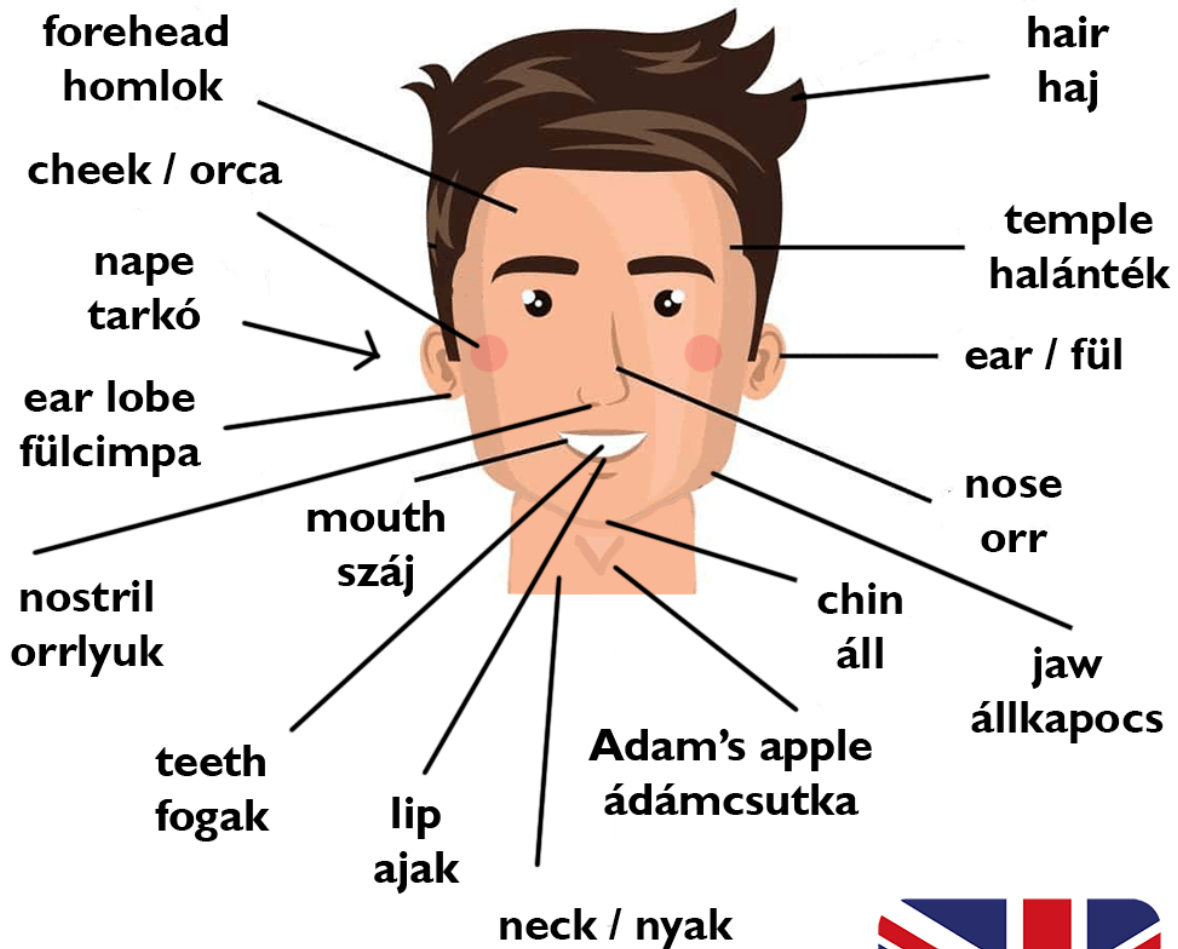
Testrészek angolul

táblázatba rendezve, megjegyzést segítő képekkel



PARTS OF THE HEAD

gum - íny | tongue - nyelv | head - fej | face - arc



WWW.ANGOLINTEZET.HU



head	fej
face	arc
forehead	homlok

ear	fül
ear lobe	fülcimpa
nose	orr
nostril	orrlyuk
temple	halánték
nape	tarkó
mouth	száj
throat	torok
tongue	nyelv
tooth	fog
gum	íny
lip	ajak
chin	áll
jaw	állkapocs
neck	nyak
hair	haj
cheek	arcnak azon része a szemek alatt ahol van a járomcsont és pirosposzsgásodik
adam's apple	ádámcsutka

PARTS OF THE EYE

Cornea - Szaruhártya

Retina - Ideghártya

Sclera - Ínhártya

**Eyebrow
Szemöldök**

**Eyelash
Szempilla**

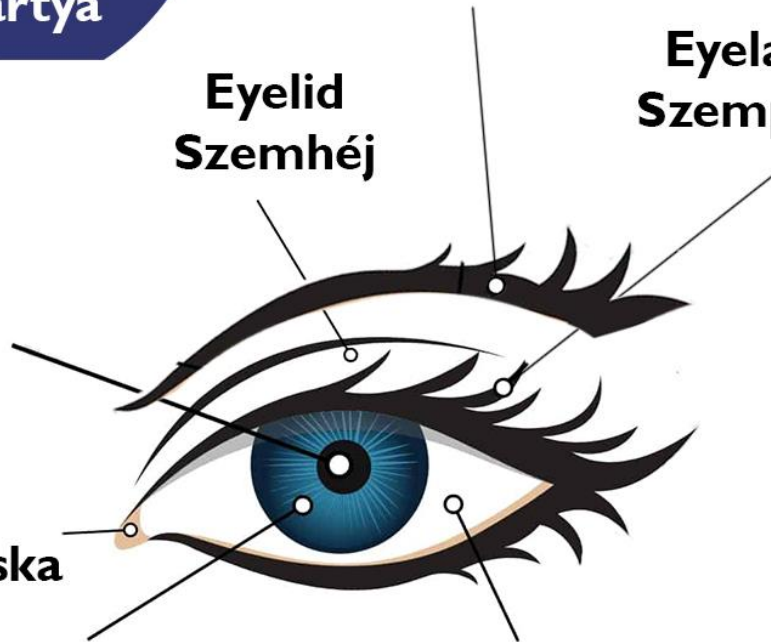
**Eyelid
Szemhéj**

**Pupil
Pupilla**

**Caruncle
Könnyhúsocska**

**Iris
Szivárványhártya**

**Eyeball
szemgolyó**



WWW.ANGOLINTEZET.HU

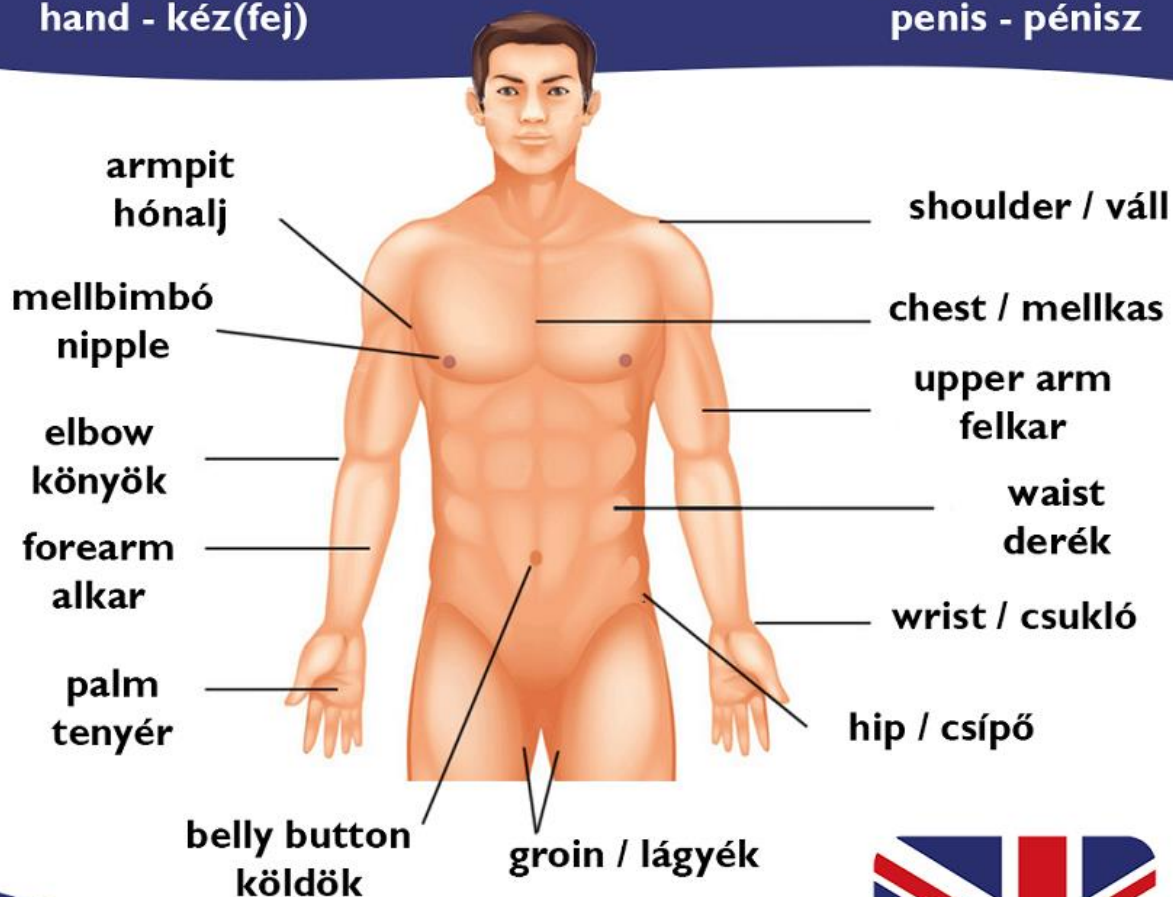


eye	szem
eyebrow	szemöldök
eyelash	szempilla
eyelid	szemhéj
eyeball	szemgolyó
iris	írisz, szivárványhártya
cornea	szaruhártya

PARTS OF THE BODY

butt / bottom / ass - fenék
 breast(s) - mellek
 back - hát
 arm - kar
 hand - kéz(fej)

scrotum - herezacskó
 testicles - here(golyó)
 vulva - szeméremajak
 vagina - vagina
 penis - pénisz



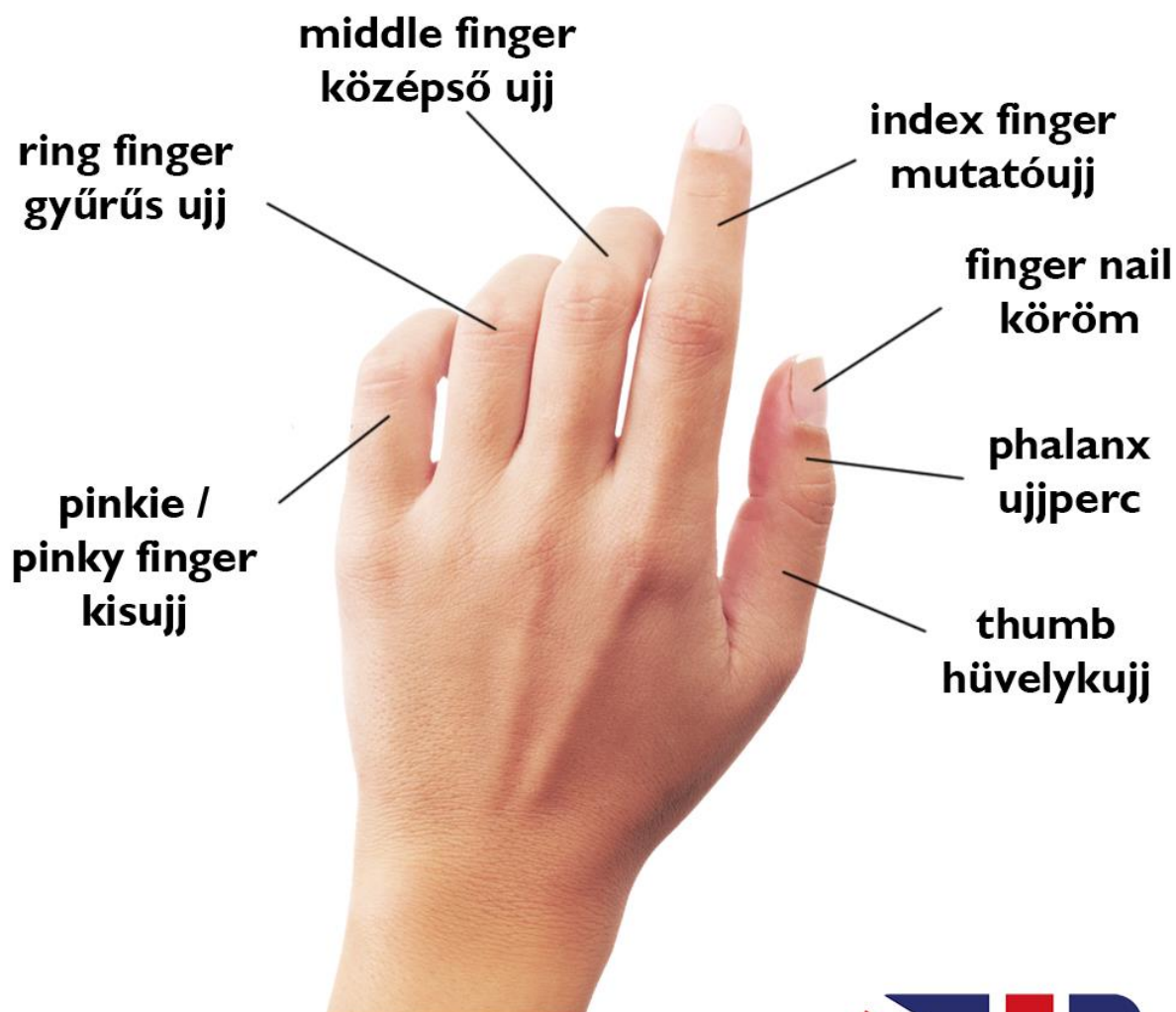WWW.ANGOLINTEZET.HU



shoulder	váll
chest	mellkas
breast(s)	mellek

waist	derék
hip	csípő
back	hát
belly button / navel	köldök
nipple	mellbimbó
abdomen / tummy	has
groin	lágyék
butt / buttocks / bottom / ass	fenék, far
scrotum	herezacskó
testicles	here(golyó)
penis	pénisz
vulva	szeméremajak
vagina	vagina
arm	kar
upper arm	felkar
forearm	alkar
armpit	hónalj
elbow	könyök
hand	kéz(fej)
wrist	csukló

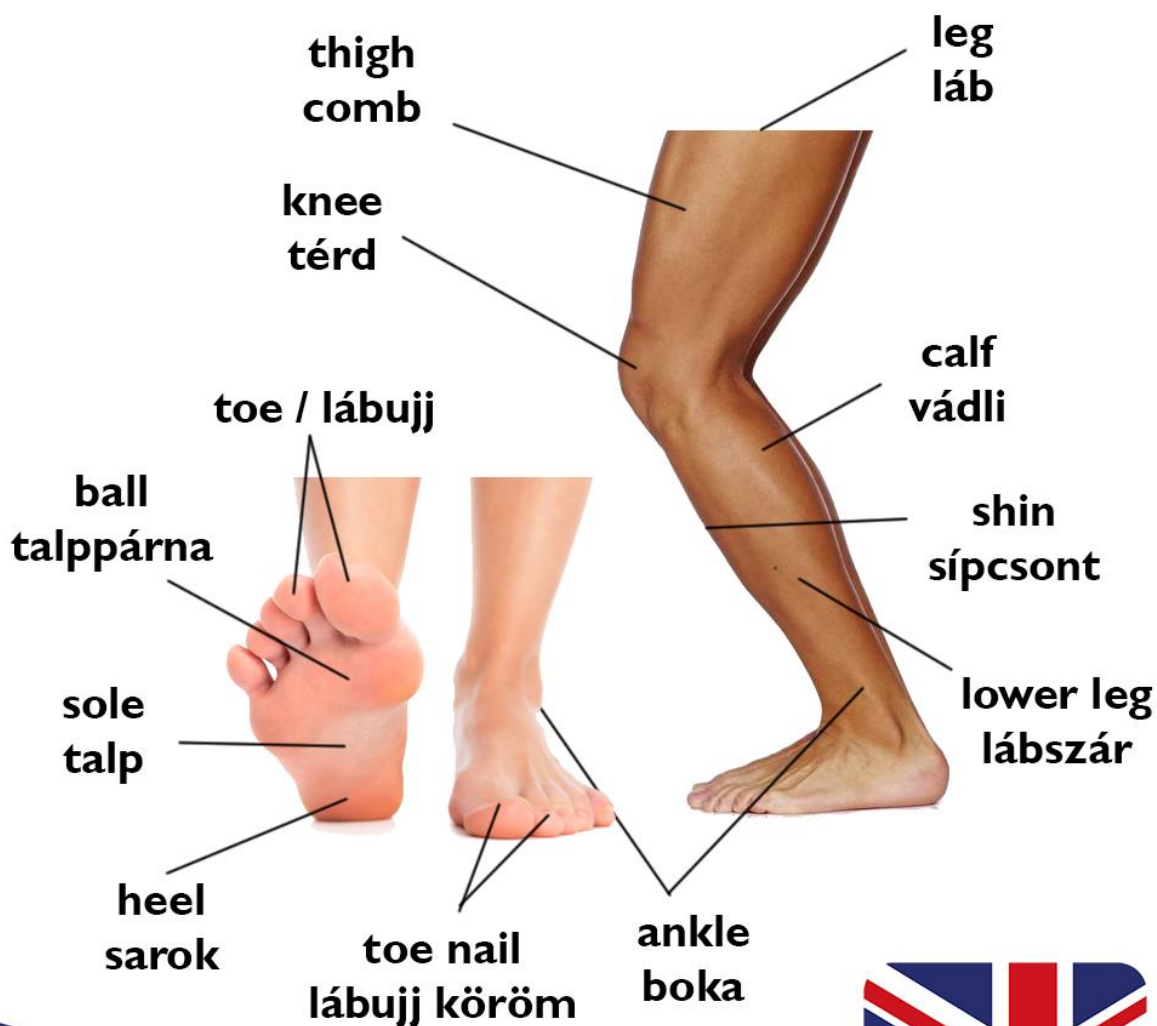PARTS OF THE HAND



finger	ujj
finger nail	(ujj) köröm
phalanx	ujjperc
thumb	hüvelykujj
index finger	mutatóujj
middle finger	középső ujj
ring finger	gyűrűs ujj
pinkie / pinky finger	kisujj

PARTS OF THE LEG

instep - rüsztt foot - lábfej arch - lábboltozat



WWW.ANGOLINTEZET.HU



leg	láb
lower leg	lábszár
thigh	comb

knee	térd
calf	vádli
shin	sípcsont
foot	lábfej
instep	rüsz
heel	sarok
ankle	boka
arch	lábboltozat
ball	talppárna
sole	talp
toe	lábujj
toe nail	lábujj köröm

INTERNAL ORGANS

bowel - bél

organ - szerv

urethra - húgycső

ureter - húgyvezeték

fatty tissue - zsírszövet

spine - gerinc

bone - csont

joint - ízület

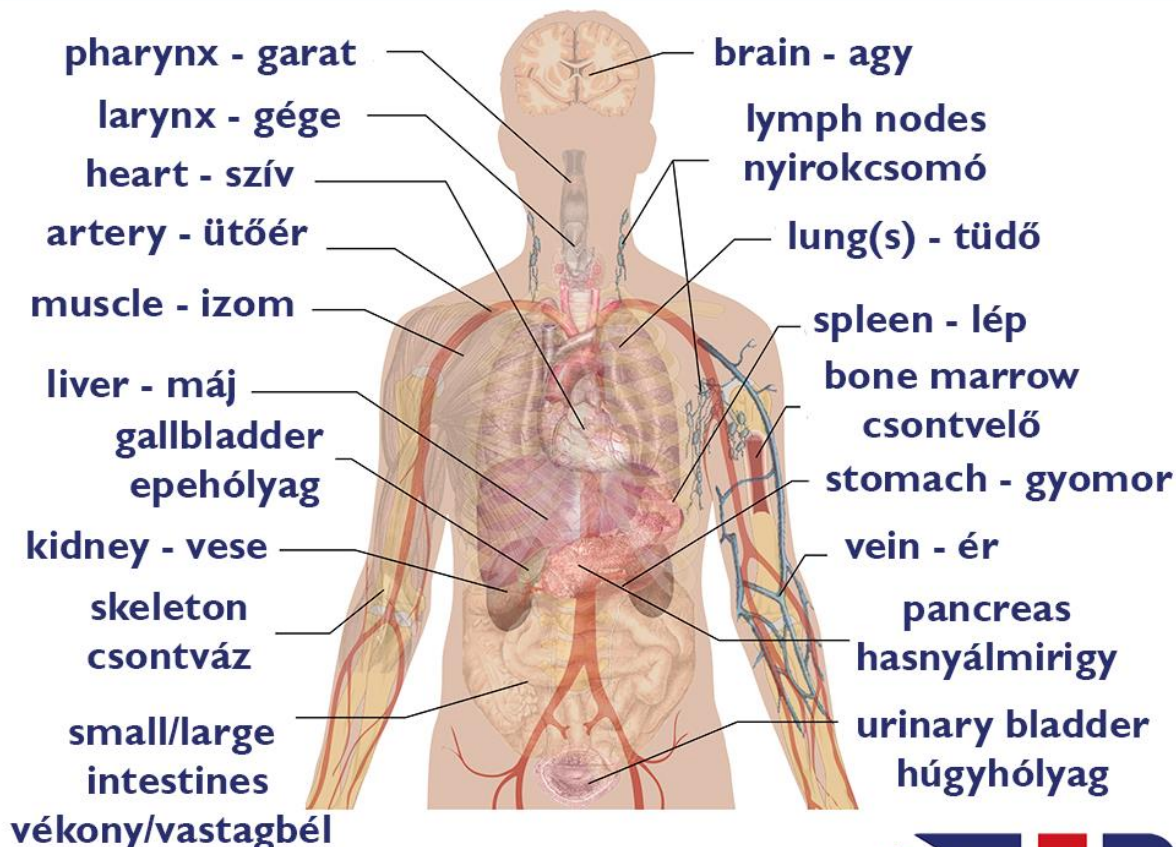
rectum - végbél

tonsil - mandula

appendix - vakbél

capillary - hajszálér

oesophagus - nyelőcső



WWW.ANGOLINTEZET.HU



organ	szerv
brain	agy
heart	szív

lung(s)	tüdő
liver	máj
kidney	vese
fatty tissue	zsírszövet
lymph nodes	nyirokcsomó
pancreas	hasnyálmirigy
blood vessel / vein	ér
artery	ütőér
bowel	bél
capillary	hajszálér
small intestine	vékonybél
large intestine / colon	vastagbél
appendix	vakbél
rectum	végbél
stomach	gyomor
bone	csont
bone marrow	csontvelő
skeleton	csontváz
spine	gerinc
joint	ízület

muscle	izom
spleen	lép
gallbladder	epehólyag
urinary bladder	húgyhólyag
ureter	húgyvezeték
urethra	húgycső
larynx	gége
pharynx	garat
oesophagus	nyelőcső
tonsil	mandula